

*Weiterbildung Wundmanagement*

# ***Thesepapier***

---

**„Wunden zuckern**

**Ein Blick in die Vergangenheit, Gegenwart und Zukunft“**

Schule für Gesundheits- und Krankenpflege  
des Ausbildungszentrums West  
Innsbruck

Betreuer:

Oliver Kapferer, BScN

Vorgelegt von

Andrea Mair

Innsbruck, am 01.04.2023

## Danksagung

Allem voran möchte ich mich bei Frau Marianne Hintner und Herrn Hermann Schlögl für die tolle Ausbildung bedanken. Macht weiter so, es braucht viel mehr Wundmanager in diesem Land.

Auch Herrn Oliver Kapferer, BScN, möchte ich danken, für seine Ideen, konstruktive Kritik und stets währenden Optimismus in meine Arbeit.

Ich möchte mich auch ganz herzlich bei meinem Mann Thomas für seine Unterstützung bedanken. Er hielt mir während meiner gesamten Ausbildung immer den Rücken frei. Ebenso ermutigte er mich diese Ausbildung in Angriff zu nehmen und einen lang gehegten Traum zu verwirklichen.



Abbildung 1: Mount Everest (Mair, 2017)

## Inhaltsverzeichnis

1	Einleitung .....	1
1.1	Problemdarstellung .....	2
1.2	These.....	2
1.3	Ziel.....	2
1.4	Literaturrecherche .....	3
1.5	Begriffsbestimmung .....	3
2	Ergebnisse .....	9
2.1	Geschichtlicher Hintergrund .....	9
2.2	Status Quo.....	14
2.3	Zucker als Inhaltsstoff des Medihoney®.....	17
2.4	Ein Blick in die Zukunft: die Zuckerpaste als günstige Alternative? .....	21
3	Diskussion/Resümee.....	23
4	Anhang.....	25
4.1	Erfahrungsbericht aus Nepal .....	25
4.2	Interview mit Zeitzeugen .....	26
4.3	Herstellung Jodpovidon- Zuckersalben in Deutschland .....	28
5	Literaturverzeichnis .....	29
6	Abbildungsverzeichnis .....	32

# 1 Einleitung

Die Wirksamkeit von topischen Disacchariden (in Form von Zucker oder Honig) zur Reinigung von infizierten Wunden und zur Erleichterung der Heilung ist schon seit Jahrhunderten bis ins alte Ägypten und das mittelalterliche Europa bekannt (Naselli et al., 2017).

Die Behandlung von Wunden mit Zucker ist eine uralte Methode, die im Laufe der Zeit erprobt und verbessert wurde. Die Ägypter waren die ersten, die diese Methode dokumentierten und die heilenden Eigenschaften von Zucker, werden in der Bibel, dem Koran und der Thora erwähnt. In Dokumenten aus dem Jahr 1679 wird in einem chirurgischen Papyrus von Edwin Smith (datiert um 1700 v. Chr.) die Behandlung von Kampfwunden in Ägypten mit Melasse und Honig beschrieben. Menschen auf der ganzen Welt haben Zucker verwendet, um traumatische Wunden zu reinigen und zu heilen. Insbesondere Schusswunden und Kampfverletzungen, bei denen ein Verlust von Fleisch zu Infektionen führte. Im fernen Osten war Zucker ebenfalls vor hunderten von Jahren bereits bekannt. In der westlichen Welt war er jedoch ein Luxusgut und sehr selten. Zucker wurde im 19. Jh. mit dem Anbau der Zuckerrübe und der Zuckergewinnung in industriellen Raffinerien, allen Bevölkerungsschichten verfügbar gemacht (Bartz et al., 1992).

Wissenschaftliche Studien zur Wirksamkeit von Zucker bei der Wundheilung wurden schon in den 1980er- und 1990er-Jahren durchgeführt. Dass Zuckerarten wie Glucose und Saccharose die Wundheilung fördern können, ist nachgewiesen. Zucker kann, genau wie Honig, die Wundheilung unterstützen (Kittlas, 2022).

Trotz dieser dokumentierten Belege scheint die Verwendung von Zucker zur Wundheilung übersehen zu werden, obwohl es immer mehr Hinweise auf seinen Wert gibt. Trotz dieser langsamen Entwicklung wächst in einigen Regionen Afrikas, Asiens, Lateinamerikas, Europas und den Vereinigten Staaten das Interesse an der Erforschung von Zucker als Wundheilungsmittel (Murandu et al., 2013).

Nasellie et al. (2017) gibt an, dass in den Tropen immer noch Zucker als Wundverband verwendet wird. Oft wird dieser in granulierter Form oder als Paste verwendet.

## **1.1 Problemdarstellung**

Laut Murandu (2013), wurde Zucker in Wunden, früher als state of the art bezeichnet.

Es gibt allerdings auch starke Zweifel an dieser Theorie und oftmals wird dringend von dem Lebensmittel als Heilmittel abgeraten. Hohe Risiken bergen Keime, die durch den Zucker direkt in die Wunde getragen werden und der Heilung zusätzlich entgegenwirken (Popp et al., 2011).

## **1.2 These**

Die These „Wunden zuckern“ soll in dieser Literatuarbeit bestätigt oder widerlegt werden und im weiteren Schritt wird ein kurzer Ausblick in die Zukunft gegeben.

## **1.3 Ziel**

Die hier vorliegende Arbeit soll einen kurzen Einblick über die Verwendung des Zuckers in der Wunde geben. Wie wurde er früher angewendet, wie wird er heute noch verwendet und wie schaut die Zukunft aus. Hat der Zucker in der heutigen Zeit noch eine Daseinsberechtigung? Ist er eine Alternative zum immer teureren Honig? Im Anhang befinden sich eine kurze Zusammenfassung der Interviews mit Zeitzeugen, eine Begebenheit aus Nepal und die Herstellung der Povidon-Jod Zuckersalben aus Deutschland.

## 1.4 Literaturrecherche

„Die Literaturrecherche hat das Ziel, verschiedene Veröffentlichungen zu finden, die das Thema Wunden zuckern behandeln. Die elektronische Literaturrecherche wird in den Datenbanken EBSCO, CINAHL, Medline und Academic Search Premier durchgeführt. Die Suche wird erweitert durch Fachbücher der Bibliothek an der UMIT Hall in Tirol und des AZW Hall. Als Suchbegriffe wird `Zucker`, `Wunden`, `sugar` und `wound` in unterschiedlicher Kombination verwendet. Eingeschränkt wird die Suche durch den Zeitraum von 1900 – Jänner 2023. Einzelne Studien können in mehreren Datenbanken gefunden werden. Beim Screening der Literatur erkennt der Autor dieser Arbeit, dass zur weiteren Klärung der Thematik weitere Forschungsfragen und eine erneute Literaturrecherche notwendig sind um das Thema zu vertiefen.

## 1.5 Begriffsbestimmung

Nach Definition von Schöneman et al. (2016) „Zucker ist ein kurzkettiges, lösliches Kohlenhydrat, das aus Kohlenstoff, Wasserstoff und Sauerstoff besteht. Gereinigte, kristallisierte Saccharose bezeichnet man als Kristallzucker.“ (S. 250).

In den meisten Studien wurde unsteriler Kristallzucker verwendet, der auch zum Süßen von Tees zur Verwendung kommt. Es wurde in In-vitro-Studien festgestellt, dass es keinen Unterschied zwischen der Verwendung von Rohr- oder Rübenzucker gab (Clara Wiggins, 2018).

Europa und Russland produzieren ihren Zucker hauptsächlich aus Zuckerrüben, während manche afrikanische Länder, die Vereinigten Staaten und China ihren Zucker sowohl aus Zuckerrohr als auch aus den Rüben gewinnen. Die Zuckerrübe ist eine ausdauernde krautartige Pflanze mit einer kegelförmigen, weißen Wurzel, die unter der Erde wächst. Durch die Photosynthese in den Blättern produzieren die Pflanzen Zucker, der in der Wurzel gespeichert wird. Die Rübe besteht zu 20% aus löslichem Zucker, 5% Fruchtfleisch, der Rest ist Wasser. Nach der Ernte werden die Rüben in eine Fabrik transportiert, gereinigt und in kleine Stücke

geschnitten. Diese werden im Wasser eingeweicht, wodurch eine Zuckerlösung entsteht. Die Flüssigkeit wird aufgeköcht, bis das Wasser verdunstet und nur noch Zuckerkristalle übrig sind. Anschließend passieren die Kristalle Zentrifugenmaschinen, um Verunreinigungen zu entfernen. Das Endprodukt wird getrocknet, verpackt und ist damit bereit zum Verzehr (Food and Agriculture Organization of the United Nations, <https://www.fao.org/land-water/databases-and-software/crop-information/sugarbeet/en/>).

### **Eigenschaften des Zuckers in der Wunde**

Zucker führt dazu, dass Wasser aus dem Gewebe gezogen wird. Dies bewirkt eine Minderung der Schwellung und zum Rückgang von Ödemen. Da auch Bakterien Wasser entzogen wird, führt diese Eigenschaft zu einer Reduktion der Keime in der Wunde. Zucker ist dadurch auch in der Lage, Bakterien unschädlich zu machen, die gegen zahlreiche Antibiotika resistent (unempfindlich) sind. Dies bestätigt auch die Studie von Murandu et al. (2013), dass in In-vitro-Studien Zucker das Bakterienwachstum hemmt, jedoch nur in hoher Glucosekonzentration. Durch die Reduktion von Keimen wird unangenehmer Geruch von Wunden weniger oder verschwindet ganz.

Auf der Wunde verflüssigt sich der Zucker, dadurch wird die Wunde feucht gehalten, was die Heilung zusätzlich unterstützt. Die Therapie mit ihm fördert die Neubildung von kleinen Blutgefäßen (Kapillaren) im Wundgebiet. Das trägt ebenfalls zur Heilung bei. Zucker auf der Wunde unterstützt die Bildung von Granulationsgewebe, das für den Verschluss der Wunde benötigt wird (Booth, 2004).

Wie die Studie von Murandu et al. (2013) aufzeigt, ist Zucker ein wirksames Wundreinigungsmittel und kann bei Patienten mit insulinabhängigem Diabetes sicher angewendet werden. Ebenfalls kann Kristallzucker, der direkt auf Wundliegen, Beingeschwüre und sogar Amputationen gegeben wird, die Heilung fördern, wenn Antibiotika und andere Behandlungen versagt haben.

Laut Naselli et al. (2017) wird Zucker außerhalb des Darmtrakts nicht verstoffwechselt, weshalb bei einer lokalen Anwendung nicht mit einer systemischen Absorption zu rechnen ist. Es wurden jedoch über unerwünschte Ereignisse berichtet die im Zusammenhang mit der lokalen Anwendung von Zucker/Honig auftraten. Unter anderem erhebliche Reizung des lokalen Gewebes, Elektrolyt-Ungleichgewicht und ein Fall von akutem Nierenversagen und schwerer Hyponatriämie in Gegenwart großer, offener Wunden.

### **Problem: Richtige Zuckerkonzentration**

Wie Chirife et al. (1983) beschreibt, ist die tatsächliche Zuckerkonzentration in einer Wundhöhle nicht konstant, sondern eine instabile Lösung. Je nach Zugabe von frischem Zucker und der von den Geweben abgegebenen Flüssigkeitsmenge. Zu Beginn einer jeden Behandlung sollte die Zuckerkonzentration sehr hoch sein und sich der Sättigung nähern, die bei Körpertemperatur etwa 195g/100g Wasser beträgt. Durch die Wasseraktivität im umliegenden Gewebe verdünnt sich der Zucker wieder. Diese abrupten osmotischen Änderungen führen zu einem „Schock“ bei den Bakterien die zur Schädigung und Absterben dieser führt.

Weiter besagt Chirife et al. (1983), dass 90% der E.-coli Bakterien eine 10 minütige Exposition mit 50% Saccharose, gefolgt von einer langsamen Verdünnung überleben. Wird diese Kultur jedoch einem osmotischen Schock ausgesetzt der durch einen plötzlichen Anstieg der Zuckerkonzentration herrührt, nimmt die Lebensfähigkeit der Bakterien drastisch ab.

Das folgende Experiment von Chirife et al. (1983) wurde an einem 60-jährigen männlichen Patienten mit einer postoperativen Bauchwunde durchgeführt, der täglich mit Zucker behandelt wurde. Die Wundhöhle wurde mit etwa 265g gewöhnlichen Kristallzucker gefüllt und mit Gaze abgedeckt. Nach 2,5 Stunden war der Zucker in Sirup umgewandelt, der noch ungelöste Zuckerkörner enthielt. Im Anschluss wurden Proben nach 4 und 10 Stunden entnommen und mittels Hygrometer analysiert. Diese zeigten, dass auch der Wert nach 10 Stunden noch



eine ausreichende Konzentration an Zucker aufwies, um die meisten humanen Krankheitserreger zu hemmen.

Die Verflüssigung des Zuckers, gibt Chifire et al. (1983) zu bedenken, ist nicht als negativ zu sehen, sondern als positiver Nebeneffekt der die Reinigung der Wunde zur Folge hat. Darüber hinaus entzieht es durch die osmotische Wirkung der Wunde Flüssigkeit, so dass es unwahrscheinlich ist, dass der Zucker absorbiert wird.

### **Problem: Mikroorganismen**

Das Vorhandensein von Mikroorganismen in einer Wunde ist nichts ungewöhnliches, aber nicht alle Wunden beherbergen das gleiche Spektrum (Cooper und Lawrence, 1996).

Chronische Wunden wie Beingeschwüre, sind zwangsläufig mit verschiedenen Arten von Krankheitserregern besiedelt. Studien haben bewiesen, dass 80% der Beingeschwüre mit Bakterien kontaminiert sein können, bzw. mit Bakterien kontaminiert sind (Chesham und Platt, 1987). Obwohl klinische Studien über Beingeschwüre gezeigt haben, dass das Vorhandensein von Bakterien nicht unbedingt die Wundheilung behindert (Blair et al., 1988; Gilchrist und Reed, 1989; Eriksson et al., 1994), haben Trengrove et al. (1996) jedoch gezeigt, dass die Wundheilung bei Beingeschwüren beeinträchtigt war wenn mehr als vier verschiedene Arten vorhanden waren.

Laut Booth (2004) produzieren bestimmte Bakterien Toxine, die das Gewebe schädigen. So produziert z. B. *Pseudomonas aeruginosa*, ein Toxin, das die Zellatmung beeinträchtigt und mehr als 30-mal so giftig ist wie die stärkste antiseptische Lösung. Hämolytische Streptokokken der Gruppe G verursachen eine Lyse der roten Blutkörperchen, und *Staphylococcus aureus* produziert Alpha-Toxin, das die Zellatmung beeinträchtigt und die Dermis ablösen kann.

Topische Antibiotika werden im Allgemeinen laut Booth (2004) wegen der Zunahme der bakteriellen Resistenz vermieden, während systemische Antibiotika nur für klinisch infizierte Wunden empfohlen werden, da es kaum Belege für ihre routinemäßige Anwendung bei chronischen Wunden gibt.

Jahre zuvor beschrieb Bowler et al. (2001) die Entwicklung von Infektionen in chronischen oder akuten Wunden hängt von der komplexen Interaktion von Wirt und mikrobiellen Faktoren ab. Größe, Lage, Dauer der Wunde, lokale Perfusion und Immunkompetenz des Wirts stehen im Gleichgewicht gegen die Anzahl und Art der eindringenden mikrobiellen Spezies und dem Vorhandensein von Fremdkörpern (einschließlich nekrotischem Gewebe). Geeignete systemische Antibiotika werden für die Behandlung klinisch infizierter Wunden unerlässlich.

Huovinen et al. (1994) argumentiert, dass Antibiotika schädlich sein können, da sie die Besiedlung durch resistente Organismen fördern.

Das Wundbett muss gereinigt oder gespült werden, erläuterte Booth (2004), um Ablagerungen, Bakterien und andere Mikroorganismen zu entfernen, deren fortgesetzte Anwesenheit die Heilung verzögern und als Infektionsherde dienen könnte.

Laut Lisle (2002) ist die Zuckerpaste wirksam gegen Mikroorganismen in chronischen Wunden. Dies wurde in einem Fall aus dem Jahre 2001 in Amerika beschrieben. In dem Beispiel handelte es sich um eine 72 jährige Dame mit einem ausgeprägten Garmaschenulcus und multiplen Nebendiagnosen. Das Hauptproblem lag an den ebenfalls unzähligen Antibiotikaresistenzen sowie Allergien. In der Wunde befanden sich verschiedenste Keime, u.a. MRSA und Beta-hämolyisierende Streptokokken. Sämtliche Therapieoptionen waren bereits ausgeschöpft, bzw. von der Patientin abgelehnt. Nach Abwägung Risiko/Nutzen, wurden eine Zuckerpaste und ein schwach haftender Verband angelegt. Ebenso erhielt die Dame einen Kompressionsverband und die Ernährung wie auch die Nährstoffzufuhr wurden optimiert. Nach 2 Wochen konnte bereits eine Besserung des Geruchs und der bakteriellen Infektion festgestellt werden.

Schlussfolgerung laut Lisle (2002): Die Verwendung einer Zuckerpaste in diesem Fall erwies sich als wirksam gegen Geruch und bakterielle Infektion.

### **Problem: Loser Zucker in der Wunde**

Aktuell geht die Lehrmeinung bei Wunden gegen den losen Zucker wie die Aussage von Popp et al. (2011) bestätigt, da dies mit der Hygiene nicht vereinbart werden kann. Da Zucker ein Lebensmittel ist, verbietet sich das Einstreuen von ebendiesen in Wunden – auch als „alternativer Therapieversuch“. Auf jeden Fall untersagt sich die Anwendung von Haushaltszucker. Klinisch infizierte Wunden müssen primär mit Antiseptika behandelt werden. (Popp et al., 2011)

Im Allgemeinen sollte jedoch auf Zucker verzichtet werden,

- da er oftmals schmerzhaft ist,
- da ein chirurgisches Debridement effektiver ist
- da mit Hydrogelen anschließend ebenfalls eine (osmotisch bedingte) Wundreinigung erreicht wird

(Popp et al., 2011)

## **2 Ergebnisse**

Auf den folgenden Seiten werden der These entsprechend die Ergebnisse präsentiert. Diese gliedern sich in 3 Teilbereiche.

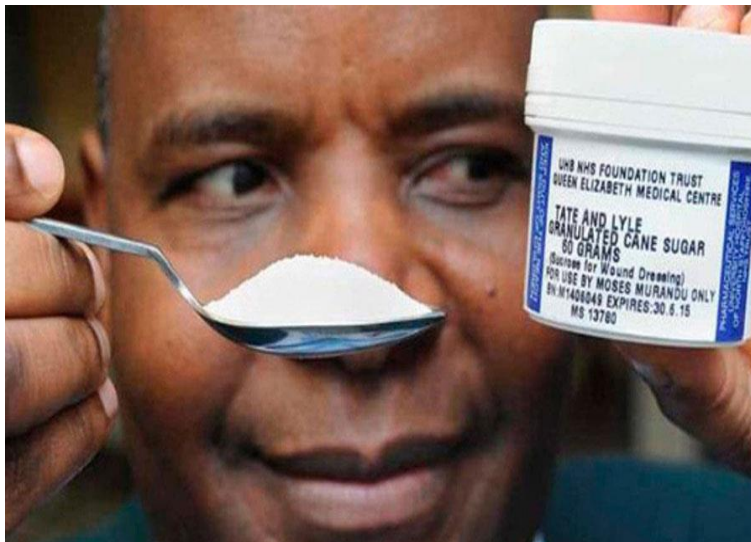
### **2.1 Geschichtlicher Hintergrund**

Es wird vermutet, dass die Verwendung von Zuckerverbänden auf das Jahr 1679 zurückgeht. In jüngerer Zeit wurden Zuckerverbände vor etwa 50 Jahren in den USA verwendet, während Chirurgen am Ontario Veterinary College sie bei kontaminierten Wunden von Tieren anwandten. Es gibt auch Berichte, dass die Zuckertherapie bei infizierten chirurgischen Wunden, nekrotisierender Faszitis, Druckgeschwüren, Quetschungen, tiefen Gewebeeinfektionen, nach Selbstverstümmelung und bei anderen Hautdefekten, die ein gesundes Granulationsbett benötigen, eingesetzt wurden. Es hat sich auch als wirksames Reinigungsmittel erwiesen. Nur wenige Studien/Berichte haben die Wirksamkeit von Zuckerverbänden untersucht (Chirife et al., 1983).

Diese Studien und auch einige Fallbeispiele stammen aus 2. bzw. 3. Weltländern und sind mehrfach von Moses Murandu initiiert.

Murandu lebte als Kind in Zimbabwe und konnte beobachten, dass sein Vater auf Wunden immer Zucker gab (Murandu et al., 2013). Er startete in England Studien und Beobachtungen zu diesem Thema.

Ein Beispiel aus dem Jahre 2009 zeigt eine präklinische Studie, die mit einer Probandenzahl von 22 Patienten eher gering ist. Jedoch weist diese bereits auf, dass Zucker ein wirksames Wundreinigungsmittel ist und bei Patienten mit insulinabhängigem Diabetes sicher angewendet werden kann (Murandu et al., 2013).



Murandu war u. a. auch Mitbegründer der Medsugar Wound Clinic in Birmingham, die seit 2016 Patienten mit Hilfe von „Pflanzenzucker“ therapiert.

Abbildung 2: Dr. Moses Murandu (Medsugar Clinic, 2016)

Auch eine spanische Fallbeschreibung aus dem 2014 machte auf sich aufmerksam. Eine 83jährige Dame mit multiplen Vorerkrankungen wurde mit einem Decubitus 4°, sacral diagnostiziert. Nach einem Abstrich konnten verschiedenste Keime nachgewiesen werden, unter anderem E.-coli und Pseudomonas. Ebenso wurden massive Infektionszeichen und Wundgeruch beschrieben. Zusätzlich zu einer keimgerechten intravenösen Antibiose wurde ebenfalls eine „Zuckerkur“ angewendet. Unsteriler Kristallzucker wurde in die Wunde appliziert und mit Gazetupfer abgedeckt (Montano et al., 2014).

Innerhalb weniger Tage gibt Montano et al. (2014) an, konnte der Wundgeruch reduziert werden und hartnäckige Belege leichter gelöst werden. Zusätzlich erhielt die Patientin eine proteinreiche Ernährung. Nach 30 Tagen konnte die Dame im gebesserten Allgemeinzustand wieder zurück ins Heim entlassen werden.

Montano et al. (2014) gibt jedoch zu bedenken, dass es zu keiner Zeit beabsichtigt ist, den extensiven Einsatz von Zuckerkuren zu fördern. Es sollte mehr eine kleine Überlegung über die Verwendung von Kristallzucker in der Wundbehandlung sein, wenn die üblichen Methoden versagen. Eine andere Option, die bei korrekter

Anwendung, angemessener Überwachung und nach vorherigem Konsens des multidisziplinären Teams einen Versuch wert ist.

Zucker ist eines der am häufigsten verwendeten Produkte bei der Behandlung von Wunden in der Tiermedizin. Sein Hauptvorteil ist die hygroscopische Wirkung auf das Gewebe und das Absterben der Bakterien durch Plasmolyse. Dies macht ihn, aufgrund der beobachteten physikalischen Wirkung zu einem bakterientötenden Mittel, ohne zu einer bakteriellen Resistenz zu führen. Ziel dieses Experiments war es, die Entwicklung der Vernarbung von Hautwunden mit der topischen Anwendung von Zucker, entweder als Granulat oder als Gel, zu vergleichen. Sechzehn Wunden von Hunden wurden behandelt: acht mit granuliertem Zucker (Gruppe A) und acht mit Zuckergel (Gruppe G). Die Behandlungsdauer betrug, unabhängig von der Gruppe, mindestens sieben und höchstens 14 Tage. Hinsichtlich der Anwendbarkeit zeigte Zuckergel eine bessere Adhäsion an Wunden und eine effektivere subkutane Füllung als granulierter Zucker. Es wird geschlussfolgert, dass sowohl granulierter als auch Gel-Zucker bei der Heilung von Hautwunden wirksam waren, wobei das Gel innerhalb der ersten sieben Tage der Behandlung eine frühzeitige Narbenrückbildung bewirkte (Serafini et al., 2012).

Ein Fallbeispiel von Naselli et al. (2017) zeigt auf, dass chirurgische Wundinfektionen bei Krebspatienten schwer zu behandelnde Komplikationen darstellen. Sie haben gleichzeitig mit chirurgischen Traumata, der Entzündung, der schlechten Penetration von Antibiotika in Haut und Weichgewebe sowie Beeinträchtigung der lokalen und systemischen Abwehrkräfte zu kämpfen. Die Immunsuppression dieser Patienten ist ein weiteres Problem. Schlimmer kann die Situation sein, wenn Infektionen durch resistente Erreger vorliegen, wenn Medikamente mit schlechter oder unbekannter Haut- und Weichteilpenetration benötigt werden, mit dem Risiko der Unwirksamkeit. In der Vergangenheit wurden solche Infektionen lokal behandelt, mit Gaze, die in antiseptischen Lösungen getaucht wurde, wie z.B: Eusol oder Chlorhexidin.

Naselli et al. (2017) beschreibt einen Fall eines 8 jährigen Jungen mit einem Schwannom an der rechten Flanke und des Beckenkamms. Zum Zeitpunkt der

Aufnahme war der Patient fiebrig ( $>38^{\circ}\text{C}$ ), die Operationswunde war schmerzhaft, ebenso bestand purider Ausfluss. Die Antibiotikatherapie mit Piperacillin-Tazobactam und Vancomycin ging mit einer raschen Verbesserung des Allgemeinzustandes einher. Die Wundkulturen ergaben einen Stamm von *Enterobacter cloacae*, der auf Piperacillin-Tazobactam empfindlich war. Vancomycin konnte daraufhin abgesetzt werden. Die Wunde war jedoch immer noch schmerzhaft, puride, ohne Granulationsgewebe und immer noch positiv für denselben Erreger nach mehr als 1 Woche unter laufender Antibiose. Zu diesem Zeitpunkt war der Stamm von *E. cloacae*, der immer noch aus der sezernierenden Wunde isoliert wurde, resistent gegen Piperacillin-Tazobactam. Ein erneuter Abstrich wies zusätzlich einen ESBL Keim auf, Piperacillin-Tazobactam wurde durch Meropenem und Levofloxacin ersetzt. Eine Woche später war die Wunde immer noch dehiszent, nekrotisch und mazeriert. Die angelegten Kulturen waren ebenfalls positiv. Nach Zustimmung der Eltern wurde nekrotisches Gewebe aus der Wunde entfernt und lokal 5g, in Beutel verpackten, Kristallzucker appliziert. Dieser wurde mit einem sterilen Verband abgedeckt und zweimal täglich gewechselt, um ein schnelles Debridement zu ermöglichen. Nach 5 Tagen hat die Exsudatmenge abgenommen und der Patient berichtete über eine Verringerung der Wundschmerzen. Die anschließend durchgeführten Kulturen waren alle negativ. Am Tag 30 waren keine Anzeichen für eine Infektion vorhanden und der Zuckerverband als auch die Antibiose wurden abgesetzt. Während der Behandlung mit Zucker konnten keine unerwünschten Ereignisse beobachtet werden.

Eine mögliche Erklärung für dieses Phänomen gibt Naselli et al. (2017) an, war das Vorhandensein einer zu niederen, unwirksamen antibiotischen Gewebekonzentration bei einer komplizierten Infektion. Dieser Aspekt könnte sich noch verschlimmern, wenn Medikamente mit geringen Haut- und Weichteilkonzentrationen verabreicht werden müssen, da sie Antibiotogramm gerecht sind.

Als Resümee gibt Naselli (2017) an, dass In-vitro- und klinische Daten darauf hindeuten dass auch Honig und Zuckerpaste wirksam sein können bei der

Beseitigung von Wundinfektionen. Ebenfalls können sie bei der Verbesserung der Heilung wirksam sein. Gleichfalls stellt ein topischer Zucker-Granulat-Verband eine ergänzende Behandlung dar. Bei chirurgischen Wundinfektionen könnte aufgrund von antibiotikaresistenten Erregern dies für die tägliche klinische Praxis nützlich sein. Insbesondere in einer Zeit, in der die Verfügbarkeit neuer Antibiotika, die gegen resistente Bakterien und mit günstiger Pharmakokinetik fehlen.



## 2.2 Status Quo

Povidon-Iod-Zuckersalbe 2,5 % wurde bereits 1987 als NRF-Vorschrift 11.42. standardisiert. Die Salbe zur Wundantiseptik enthielt neben dem Wirkstoff auch Glycerol 85 %, Macrogol 4000, Wasser und Glucose-Sirup. Dieser ist inzwischen nicht mehr erhältlich, sodass die Zubereitung grundlegend überarbeitet werden musste. Die neue Povidon-Iod-Zuckersalbe enthält nun Zuckersirup, also Saccharose statt Glucose, und weiterhin Glycerol 85 %, Macrogol 4000 und Wasser, jedoch in anderen Mengen. Der sehr niedrige pH-Wert wird mit Natriummonohydrogenphosphat-Dodecahydrat auf pH 5–6,5 angehoben (DACNRF, <https://dacnrf.pharmazeutische-zeitung.de>).

Laut Negt (2021) ist das Wirkspektrum von Iod breit und basiert auf oxidierenden und halogenierenden Eigenschaften. Die Povidon-Iod-Zuckersalbe kann bei Geschwüren und ulzerösen Wunden angewendet werden. Für die Anwendung zu Hause eignen sich diese Salben besser. Aufgetragen auf eine Kompresse und gut umhüllt von Verbänden bleiben die Kleidungsstücke meist verschont. Die Povidon-Iod-Zuckersalbe enthält 2,5 Prozent Povidon Iod, also 25 mg Iod je Gramm. Umgerechnet entspricht das ungefähr 2,5 mg verfügbarem Iod.

Zusätzlich muss erwähnt werden, dass Jod ein hohes Allergiepotezial aufweist und dieses im Vorhinein abgeklärt werden muss. Bei Schilddrüsenpatienten sollte ebenfalls die Anwendung hinterfragt, bzw. eine strenge Indikationsstellung erfolgen (Deutsches Schilddrüsenzentrum, <https://www.deutsches-schilddruesenzentrum.de>).

Ein Beispiel für die Anwendung von Povidon-Jod Zuckersalben liefert die Studie von Di Stadio et al. (2019). Die Studie umfasste eine Stichprobe von 34 Patienten (25 Männer und 9 Frauen; Altersspanne: 60-75 Jahre), die nach einer Kopf-Hals-Krebsoperation mit einer Radiochemotherapie behandelt wurden. Alle Patienten litten an einer Störung der Wundheilung. Die Erkrankten wurden nach dem Zufallsprinzip in zwei Gruppen eingeteilt:

Patienten in der Studiengruppe (n = 18) wurden mit der Povidon-Jod Zuckersalbe behandelt. In diesem Beispiel wurde die Knutson Formel verwendet, dies entspricht einer Povidon-Iod-Zuckersalbe, die aus 70 % Zucker und 3 % Povidon-Iod besteht. Patienten in der Kontrollgruppe (n = 16) wurden mit herkömmlichen antibiotisch, topischen Medikamenten behandelt. In der Studiengruppe erreichten 16 von 18 (88,9 %) Patienten einen vollständigen Wundverschluss innerhalb 1 Monat nach der Behandlung, ohne Wundinfektionen. In der Kontrollgruppe wiesen nur drei Patienten (18,7 %) einen vollständigen Wundverschluss innerhalb eines Monats auf, außerdem benötigte ein Patient systemische Antibiotikabehandlung wegen einer bakteriellen Infektion. In der Stichprobe hatte die Kombination aus Povidon-Iod und Zucker eine höhere Erfolgsrate im Vergleich zur traditionellen topischen Behandlung bei onkologischen Patienten, die sich einer Radio-Chemotherapie unterzogen (Di Stadio et al., 2019).

Ein weiteres aktuelles Fallbeispiel von Hihara et al. (2022) aus Japan beschreibt einen 77jährigen Patienten. Der Asiate mit Diabetes mellitus, Arteriosklerose und Bluthochdruck entwickelte nach einer perkutanen transluminalen Angioplastie (PTA) der rechten unteren Extremität, persistierende plantare Ulzera. Die Röntgenuntersuchung ergab, dass das Zehengrundgelenk der zweiten Zehe zerstört war und osteolytische Veränderungen aufwies. Die Therapie in diesem Falle wurde als „Limonadentherapie“ bezeichnet. Dies rührte daher, dass der Patient täglich seinen Fuß in einem Kohlensäurebad für 15 Minuten tauchte und anschließend die Wunde mit Povidon-Jod Zuckersalbe versorgte.

Nach 6 Monaten, in denen die Wunde alle zwei Wochen untersucht wurde, konnte ein Wundverschluss sowie ein Knochen- und Gelenkumbau beobachtet werden. Danach wurde die Therapie abgeschlossen. Nach 1 Jahr und 5 Monaten war die Läsion nicht wieder aufgetreten, und die Röntgenaufnahme zeigte die Regeneration einer gelenkähnlichen Struktur im Zehengrundgelenk des zweiten Zehs, so dass der Patient wieder normal gehen konnte (Hihara et al., 2022).

Hihara et al. (2022) vermutet, dass die Povidon-Jod-Zuckersalbe, Keratinozyten und Fibroblasten aktiviert und die Wundheilung fördert. Povidon-Iod-Zuckersalben, die aus 70% Zucker und 3% Povidon-Iod bestehen, sollen die Wundheilung

aufgrund einer Verringerung der bakteriellen Kontamination, eines schnellen Debridements von Schorf, der Auffüllung von Defekten mit Granulationsgewebe und der Abdeckung des Granulationsgewebes mit Epithel verbessern.

Schlussfolgerung nach Hihara et al (2022), Kohlendioxid-Fußbäder können die Durchblutung der Haut bei Patienten mit ischämischen Geschwüren verbessern, jedoch gibt es keine klinischen Studien über die Dynamik des Knochenstoffwechsels.



Abbildung 3: U-PASTA KOWA Ointment 30g, Japanische Povidon-Jod-Zuckersalbe (D.Pharmacy Kitaoka, 2023)

## 2.3 Zucker als Inhaltsstoff des Medihoney®

Honig entsteht aus Blütennektar oder Honigtau, einem zuckerhaltigen Ausscheidungsprodukt verschiedener Insekten. Diese nehmen die Honigbienen mit ihrem Rüssel auf und lagern sie in ihren Honigmägen, den sogenannten „Honigblasen“, ein. Wenn die Biene wieder in den Bienenstock zurückkehrt, gibt sie den Blaseninhalt an die Stockbienen ab. Diese reichern ihn mit Enzymen, Mineralien und anderen Stoffen an, die später die antibakterielle Wirkung des Honigs ausmachen. Außerdem reduzieren sie den Wassergehalt des Nektars und bringen den verdickten Nektar in leere Wabenzellen im Bienenstock, wo er durch Fächeln mit den Flügeln und wiederholtes Umtragen in andere Zellen weiter getrocknet wird. Den fertigen Honig bringen die Bienen in Lagerzellen über dem Brutnest und verdeckeln diese mit Wachs. Er hat nun in der Regel einen Wassergehalt von 18 bis 20 Prozent, bei einem höheren Wassergehalt wäre der Honig nicht lagerfähig, da er gären könnte (Bundeszentrum für Ernährung, [www.bzfe.de/lebensmittel/vom-acker-bis-zum-teller/honig/honig-erzeugung/](http://www.bzfe.de/lebensmittel/vom-acker-bis-zum-teller/honig/honig-erzeugung/)).

Organische Stoffe verschimmeln ohne Konservierung, jedoch nicht Honig, da er auf Grund diverser Stoffe z.B. MGO seine osmotische Wirkung entfaltet. Die Biene an sich ist ein kleines Wunder der Natur, denn sie produziert das Enzym Glucoseoxidase, das sie dem Nektar über ihre subpharyngeale Drüse beimengt. In der Wunde erfolgt dann die Umwandlung von Glucoseoxidase in Glyconsäure und Wasserstoffperoxid. Die Glyconsäure „säuert“ die Wunde an somit kann sie die antibakterielle Wirkung entfalten. In weiterer Folge werden die Matrix Metalloproteasen inhibiert und können bei stagnierenden Wunden zu einer Auflösung führen. Das zusätzlich entstandene Wasserstoffperoxid stellt eine weitere Verbesserung der antibakteriellen Wirkung dar (Sorbion Austria, <https://www.sorbionaustria.at>).

Wie Friedrich (2023) erklärt, das von den Bienen zugesetzte Enzym Glucoseoxidase fördert die Umwandlung von Glucose, also Fruchtzucker, zu Gluconsäure und Wasserstoffperoxid. Beide Säuren wirken auf einige

Mikroorganismen wie zum Beispiel die Bakterien *Staphylococcus aureus* oder *Streptococcus mutans* hemmend.

Laut Booth (2004) bestehen zwischen den antibakteriellen Aktivitäten verschiedener Honigsorten Unterschiede. Manuka-Honig, der eine nicht-peroxidische (phytochemische) Aktivität aufweist, hemmt *Staphylococcus aureus*, *Pseudomonas aeruginosa*, *Citrobacter freundii*, *Escherichia coli*, *Proteus mirabilis* und *Streptococcus faecalis*. Honig mit hoher Peroxidaktivität hat ein geringeres Wirkungsspektrum, tötet aber *Staphylococcus aureus* und *Pseudomonas aeruginosa*, beides bedeutende Besiedler chronischer Wunden. Honig und Zuckerpaste scheinen eine kontrollierte Freisetzung von Wasserstoffperoxid in einer für das Gewebe ungiftigen Menge zu ermöglichen. Sowohl Honig, als auch Zucker, wurden erfolgreich bei der Behandlung infizierter und stark kolonisierter Wunden eingesetzt. Sie reduzieren nicht nur die Bakterienzahl, sondern wirken nachweislich debridierend und desodorierend auf Wunden und verringern Entzündungen, Schmerzen, Ödeme und Narbenbildung. Darüber hinaus entzieht ihre osmotische Wirkung der Wunde Flüssigkeit, so dass es unwahrscheinlich ist, dass Zucker absorbiert wird.

### **Toxizität von Wasserstoffperoxid**

Die antiseptische Toxizität von Wasserstoffperoxid ist besonders bei höheren Konzentrationen problematisch. Als antiseptisches Mittel wird es in der Regel in einer 3- oder 6 prozentigen Lösung auf Wunden aufgetragen. Die durch die Verdünnung von Honig freigesetzte Wasserstoffperoxidkonzentration ist 1.000-mal geringer als bei einer 3 prozentigen Wasserstoffperoxidlösung und verträgt sich mit der Erhaltung der Zellen. Das Enzym, das Wasserstoffperoxid produziert (Inhibin, das von den Bienen dem Nektar zugesetzt wird), wird aktiv, wenn der Honig verdünnt und auf die Wunde aufgetragen wird, und produziert es weiterhin in gleichmäßiger Menge. Dies stellt eine wirksame Methode der nachhaltigen Verabreichung dar (Booth, 2004).

Topisch entfernt Wasserstoffperoxid Verunreinigungen, reinigt und desodoriert Wunden. Da es sich in Wasser leicht zersetzt, gilt es als sicher und wird in Notaufnahmen häufig als Erstreinigungsmittel nach schweren Traumata verwendet wie Sleigh und Linter (1985) beschreiben.

Auch Booth (2004) beschreibt, dass Zuckerpasten eine kontrollierte Freisetzung des antiseptischen Wasserstoffperoxids in einer für das Gewebe ungiftigen Menge ermöglichen.

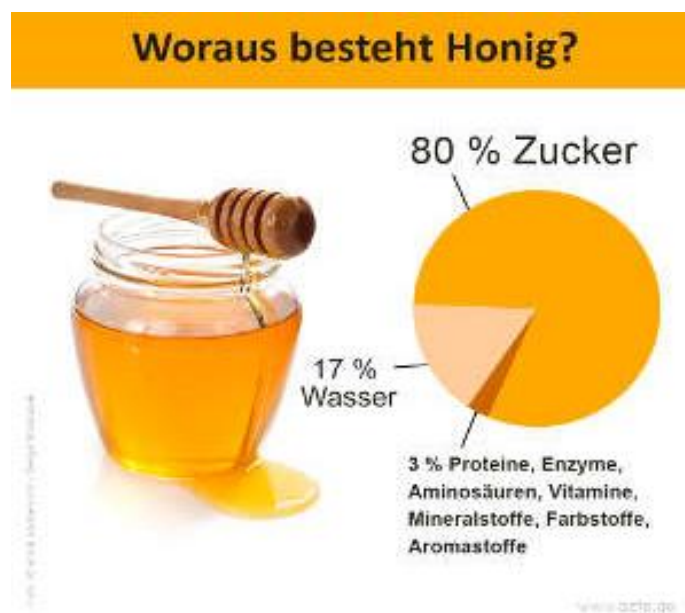

Abbildung 4: Woraus besteht Honig (Menn, 2019)

Zuckerkörnchen und Honig haben eine osmotische Wirkung, die in einem thermodynamischen Zusammenhang mit Wasseraktivität, pH-Wert und osmotischen Effekten zusammenhängen. Diese konkurrieren mit Bakterien und Pilzen um das Wasser, was zu einem Wasserentzug und Störungen der bakteriellen und mykotischen Zellmembranen führt. Außerdem besitzt Honig auch eine entzündungshemmende Wirkung und stimuliert Immunreaktionen durch eine erhöhte Freisetzung von Interleukin-1beta und Interleukin-6 (Naselli et al., 2017).

**Gegenüberstellung reiner Medihoney® - Povidon-Jod  
Zuckersalben**

	<b>Medihoney®</b>	<b>Jodpovidon Zuckerpaste</b>
Preis pro 50g laut Apotheke am 27.02.2023	45€	Herstellung magistral (in Deutschland) *
Intervall des Verbandswechsels	Je nach Wundsituation	Tgl. Verbandswechsel 1-4x tgl.
Beschaffung	Leicht	Sehr schwierig (magistrale Zubereitung in Deutschland)
Von der Krankenkasse übernommen	Ja, wenn ärztlich verordnet, Indikation!	Nein
Anwendungsdauer	Über längere Zeit (max. 3 Wochen am Stück), Kostenfrage	Kurzfristig bis zu 14d
Anwendungsgebiete	Akute und chronische Wunden	Akute, stark sezernierende Wunden
Wundstadium	Prinzipiell für alle, jedoch Kostenfrage	Exsudationsphase
Mittel der 1. Wahl	Nein	Nein

\*Auf dem japanischen Markt ist eine Povidon-Jod Salbe (U-PASTA KOWA Ointment) für 16,50\$/50g erhältlich.

## **2.4 Ein Blick in die Zukunft: die Zuckerpaste als günstige Alternative?**

Mehrfach wurde auf steril zubereitete Zuckerpasten hingewiesen, wie Booth (2004) bestätigt, als eine kostengünstigere Variante zum medizinischen Honig. Aktuelle Studien in England laufen zurzeit noch, eine deutsche Studie aus dem Jahr 2011 liefert bereits Ergebnisse.

Die Zuckerpaste wirkt osmotisch, hat eine raue Konsistenz, wirkt Belag lösend und granulationsfördernd, wird aber oft als schmerzhaft empfunden. Die bakterizide Wirkung hat die Hyperosmolarität zur Folge. Diese verstärkt die antimikrobielle Aktivität des Polyethylenglykols noch zusätzlich. Allerdings kann bei längerer Anwendung bei niereninsuffizienten Patienten ein nephrotoxischer Polyethylenglykol-Serumspiegel nachgewiesen werden (Popp, Geisheimer, Zastrow, 2011).

Nach chirurgischem Debridement kann in Einzelfällen zur Verbesserung der Wundreinigung eine aseptisch hergestellte Zuckerpaste (Saccharose, Arzneibuchware, KEINE „Supermarktware“) hilfreich sein, insbesondere gegen Infektionen und üble Gerüche (Popp, Geisheimer, Zastrow, 2011).

Ebenso spricht sich Topham (2000) positiv zur Verwendung von Zuckerpasten aus. Zucker in seiner reinen Form oder als Bestandteil einer Paste, eine nichttoxische Behandlung für eine Vielzahl von Wunden. Er bietet nicht nur ein geeignetes, sauberes Umfeld für die Angiogenese, sondern trägt auch dazu bei, die Wundoberfläche abzutragen und den Geruch zu reduzieren. Das Vorhandensein eines adhäsiven Hydropolymers scheint eine Hypergranulation zu verhindern.



Laut Murandu (2013) sind Zucker und Zuckerpasten, in einigen Entwicklungsländern, in denen moderne, fortschrittliche Wundprodukte nicht verfügbar oder unerschwinglich sind, die günstige Alternative für offene Wunden. Die Verwendung von Honig ist in diesen Ländern aufgrund seiner hohen Kosten und relativen Knappheit begrenzt. Zweifel an der Wirksamkeit von Zuckerpräparaten sowie mangelndes kommerzielles Interesse könnten erklären, warum sie in den Industrieländern nicht verwendet werden.

### 3 Diskussion/Resümee

Es zeigt sich, dass auch in Fachkreisen die Meinungen gespalten sind. Viele Kollegen vertreten die Meinung, dass auch unsteriler Zucker für die Wundversorgung verwendet werden kann, da Kosten und Verfügbarkeit in der heutigen Zeit eine sehr große Rolle spielen. Vor allem in 2. und 3. Weltländer wo Medikamente Mangelware sind (Murandu et al., 2013). Auch wenn die einzelnen Ergebnisse teils sehr eindrucksvoll sind, ist die Studienteilnehmeranzahl sehr gering und gibt Anlass zum Zweifeln.

Die Gegenseite vertritt die Meinung, dass die Hygiene ein Problem ist. Zucker sollte nie unsteril in die Wunde geben werden (Popp et al., 2023). Wie aus einigen Studien hervorgeht, kann die Wundheilungsdauer verlängert werden. Zu bedenken ist ebenfalls, dass es bereits neuere und Effektivere Verbandstoffe gibt, die genauso durch kürzere und korrekte Anwendung Zeit und Geld einsparen.

Für die Verwendung von sterilen Zuckerpasten spricht sich Topham (2000) aus. Die Hygiene wäre mit magistraler Zubereitung gewahrt und die Handhabung ist einfach.

Wie bei einigen Aspekten der Wundversorgung mangelt es an statistisch aussagekräftigen klinischen Studien zu den antibakteriellen Eigenschaften von Zuckerpasten, so Booth (2004). Ein Großteil der Forschungen über die positiven und negativen Auswirkungen wurde In-vitro durchgeführt, so dass es fraglich ist, ob die Ergebnisse auf das Krankenbett übertragen werden können. Es benötigt mehr Daten, um solide Beweise für die Verwendung von Zuckerpasten in der Wundpflege zu liefern.

Wie Hihara et al. (2022) beschreibt, sollten auch neue Wege beschritten werden mit Povidon-Jod Salben, die in Kombination mit anderen Verbänden oder Arzneistoffen gute Erfolge erzielten.

Natürlich kann eine sterile Zuckerpaste nie einen medizinischen Honig ersetzen, da er keine Inhaltsstoffe besitzt die den Honig so besonders machen. Jedoch besteht die Überlegung, ob es nicht als eine Alternative angesehen werden kann, da es preislich unterhalb der des Honigs ist und dieser immer knapper und teurer wird (Naselli et al., 2017).

Doch gibt Booth (2004) bereits zu bedenken, dass wir an Alternativen zur Bekämpfung von Mikroorganismen arbeiten müssen, da diese in der heutigen Zeit immer resistenter werden. Da könnte der Zucker eine große Rolle spielen.

## 4 Anhang

### 4.1 Erfahrungsbericht aus Nepal

Ich hatte persönlich auch eine Erfahrung mit „Wunden zuckern“ auf einer Nepalreise. Ich wurde aufgrund eines Magen-Darm-Infektes in einem Krankenhaus aufgenommen. Neben mir lag eine ältere Frau mit einem Ulcus am linken Bein und einem sehr einprägsamen Wundgeruch. Wir kamen ins Gespräch und sie erzählte mir ganz stolz von ihrer Familie und ihrem Sohn der in der Armee (Gurkha) diente. Bei der Visite erklärte man ihr, dass sie dringend eine Antibiose benötige da sie sonst an einer Sepsis versterbe.

In Nepal ist es üblich sich die nötigen Medikamente bei der Apotheke selbst zu besorgen. Leider konnte sie sich nur einen Teil der Medikamente leisten. Sie nahm es mit Fassung, bat jedoch um einen letzten Therapieversuch. Ihr Sohn erzählte ihr, dass er in der Armee, im Einsatz Zucker auf Wunden gegeben hat um die Zeit bis zur medizinischen Versorgung zu überbrücken.

Die Ärzte willigten ein. Beim Nächsten Verbandswechsel bot sich mir ein Bild des „Grauens“. Die Wunde war mit schmutzigen Leinenstreifen abgedeckt und der Wundgeruch wurde noch stärker.

Es wurde weder die Wunde ausreichend gereinigt noch sterile Tupfer zum Abdecken verwendet. Der unsterile Zucker wurde lose in die Wunde gegeben und mit „frischen“ Leinenstreifen abgedeckt.

Der Verbandswechsel wurde täglich durchgeführt. Nachvollziehbar, dass die Wundsituation sich nicht besserte jedoch verminderte sich der Wundgeruch. Der Allgemeinzustand der Dame verschlechterte sich leider täglich und sie verstarb eine Woche später in Pashupatinath (Tempelanlage mit Hospiz in Kathmandu).

## 4.2 Interview mit Zeitzeugen

Bei meiner Recherche sprach ich mit einigen Kollegen, die bereits Erfahrungen mit Zucker in der Wundbehandlung hatten. Dies ist eine kurze Zusammenfassung ihrer Aussagen.

„Ich musste in meiner Zeit als Schwesternschülerin immer in die Cafeteria gehen um den Zucker Päckchenweise zu holen. Dieser wurde dann bei der Visite lose in die Wunde gegeben.“

„Ich hatte nie gesehen, dass unsteriler Zucker in der Wunde eine Infektion verursachte. Im Gegenteil, es reinigte die Wunde besser als die damaligen Verbandsstoffe und Desinfektionsmittel.“

„Viele Patienten klagten über Schmerzen, diese besserten sich aber im Laufe der Therapie.“

„Ich habe noch heute einen Wundgeruch in der Nase, der mir sehr in Erinnerung blieb. Ein Mann wurde am Unterschenkel amputiert und nach PP- Heilung entlassen. Der Patient hatte leider schlechte Gewohnheiten, rauchte sehr viel und wurde zusehends immobil. Die Wunde ging nach einiger Zeit wieder auf. Wir kamen damals als Hauskrankenpflege für den Verbandswechsel vorbei. Der Hausarzt „warnte“ uns schon vor, dass der Wundgeruch massiv war. Und, oh ja, es war heftig. Die Wunde hatte alle Farben die man sich nur vorstellen konnte. Da wir leider verbandstechnisch eingeschränkt waren, versuchten wir eine Therapie mit Zucker. Der Hausarzt gab uns freie Hand und der Patient war einverstanden. Bis zu seinem Tod (Pulmonal Embolie) konnten wir den Wundgeruch eindämmen und die Wunde am größer werden hindern.“

„Der Verband war ganz einfach. Zucker drauf, Tupfer drauf, Bandage drauf, fertig. Schnell erledigt und unkompliziert.“

„Mir kam oft vor, dass die Wundheilung durch den Zucker beschleunigt wurde. „Offene Beine“ heilten deutlich schneller und komplikationsloser ab. Aber wir hatten früher auch nicht die modernen Verbandsmaterialien, die es heute gibt.“

### 4.3 Herstellung Jodpovidon- Zuckersalben in Deutschland

Die Herstellung von Jodpovidon-Zuckersalben erfolgt in zwei Schritten: Das Povidon-Iod muss in der Natriummonohydrogenphosphat-Dodecahydrat-Wasser-Lösung gelöst werden. Das Salz sorgt für die Anhebung des sehr niedrigen pH-Wertes. Aufgrund der starken Färbung ist es innerhalb der Inprozesskontrollen nur schwer nachzuvollziehen, ob sich der Stoff vollständig gelöst hat. Es sollte ausreichend lange gerührt werden. Danach erfolgt die schrittweise Zugabe des Zuckersirups. Dieser Povidon-Iod-Sirup kann dann in die zuvor hergestellte Salbe, bestehend aus Macrogol 4000 und Glycerol 85 Prozent eingerührt werden. (Altmeyers, 2018)

Laut Online Beipackzettel: ([Povidon-Jod-Zucker-Salbe \(NRF 11.42.\) - Altmeyers Enzyklopädie - Fachbereich Dermatologie](#))

Die aktiven Bestandteile sind Jod und weißer Zucker. Jod hat eine bakterizide und antiseptische Wirkung und schützt die betroffene Stelle vor Keimen. Weißer Zucker wirkt außerdem abschwellend und zellaktivierend. Diese Wirkungen beschleunigen die Regeneration der Haut und verbessern die Wundheilung.

Povidon-Jod-Zucker-Salbe zur äußerlichen Anwendung. 1–4mal/Tag in dicker Schicht auf die Wunde oder das Ulkus auftragen und mit einem Verband abdecken.

Häufige Nebenwirkungen werden wie folgt beschrieben. Schmerzen im betroffenen Bereich, Rötung, Reizgefühl, Dermatitis, Juckreiz, Jodausschlag usw.

Färbt Haut und Gegenstände (Kleidung) braun!

Aufbrauchfrist: 12 Monate

## 5 Literaturverzeichnis

**Prof. Dr. med. Peter Altmeyer** (2018) Povidon-Jod-Zucker-Salbe, abgerufen, am 28.1.2023, um 11:08, <https://www.altmeyers.org/de/dermatologie/povidon-jod-zucker-salbe-nrf-11-42-17762rezeptur>

**Begoña Pérez Montano; M<sup>a</sup> Elena Fernández Álvarez; Roberto García Gutiérrez; Nuria Barberà Rubio; Marcos Serrano Godoy** (2014) Caso clínico: realización de curas con sacarosa en úlcera grado IV., Continental Europe; Europe; Nursing; Peer Reviewed, dic2014; 18(4): 176-180. (5p)

**BZfE Bundeszentrum für Ernährung** (2023) Honig: Erzeugung, so entsteht Honig, [Honig: Erzeugung- BZfE](#), abgerufen am 25.3.2023 um 20:30

**Blair S, Backhouse C, Wright D et al** (1988) Do dressings influence the healing of chronic leg ulcers? Phlebology 3(1) 129–34

**Booth S.** (2004) Journal of Wound Care January 2004, Vol. 27, Issue 8

**Bowler PG, Duerden BI, Armstrong DG** (2001) Wound microbiology and associated approaches to wound management. Clin Microbiol Rev 14: 244–69

**Chesham J, Platt O** (1987) Patterns of wound colonization in patients with peripheral vascular disease. J Infection 5: 21–6

**Clara Wiggins** (2018), Die verborgene Heilkraft des Zuckers, 30. März 2018, abgerufen, am 21.01.2023 von [Die verborgene Heilkraft von Zucker - BBC Future](#)

**Cooper R, Lawrence JC** (1996) Microorganisms and wounds. J Wound Care 5(5): 233–6

**Di Stadio A, Gambacorta V, Cristi MC, et al.** (2019) The use of povidoneiodine and sugar solution in surgical wound dehiscence in the head and neck following radio-chemotherapy. Int Wound J. 2019;16:909–915. <https://doi.org/10.1111/iwj.13118>



**Food and Agriculture Organization of the united Nation** (2019) Sugar Beet, [Zuckerrüben | Land & Wasser | Ernährungs- und Landwirtschaftsorganisation der Vereinten Nationen | Land & Wasser | Ernährungs- und Landwirtschaftsorganisation der Vereinten Nationen \(fao.org\)](#), abgerufen am 25.03.2023 um 12:30

**Friedrich Petra** (2023) Heilen mit Honig – wirkt Honig wirklich wie ein Antibiotikum? Envivas plus, Ausgabe 25.01.2023

**Hihara, Masakatsu, Fukui, Michika, Mitsui, Toshihito Kakudo, Natsuko Kuro, Atsuyuki** (2022) Osteolytic metatarsal osteomyelitis regenerated by combined treatment of artificial carbon dioxide foot bathing and povidone-iodine sugar ointment: a case report, Journal of Medical Case Reports; 11/21/2022, Vol. 16 Issue 1, p1-4, 4p

**Huovinen S, Kotilainen P, Jarvinen H et al** (1994) Comparison of ciprofloxacin or trimethoprim therapy for venous leg ulcer: results of a pilot study. J Am Acad Dermatol 31: 279–81

**Jorge Chirife, Leon Herszage, Arabella Joseph, Elisa S. Kohn** (1983) In-Vitro Study of Bacterial Growth Inhibition in Concentrated Sugar Solutions: Microbiological Basis for the Use of Sugar in Treating Infected Wounds, Antimicrobial Agents And Chemotherapy, May 1983, p. 766-773

**Kittlas Volker, Nina Eser** (2022) Inwiefern kann Zucker zur Wundbehandlung eingesetzt werden? Medpertise, abgerufen am 25.03.2023 um 14:00

**Lisle Jackie** (2002) Use of sugar in the treatment of infected leg ulcers, Journal of woundcare, June 2002

**M. Bart, W. Becker-Brüser, U. Buchheister, A.-L. Dohrmann, J. Halbekath, A. Halm, A. Juche, M. M. Kochen, S. Schenk, J. Seffrin, R. Siewczynski, A. von Maxen, I. von Seggern, H. Wille, B. Wirth et al** (1992), Arznei Telegramm, Zucker auf die Wunde, 1992, abgerufen, am 12.01.2023, um 11:15

**Moses Murandu, M.A Webber, M.H Simms** (2013) Journal of woundcare  
<https://doi.org/10.12968/jowc.2011.20.5.206>

**Naselli Aldo, Laura Accame, Piero Buffa, Anna Loy, Roberto Bandettini, Alberto Garaventa, Ornella Della Casa Alberighi, Elio Castagnola** (2017)  
Granulated sugar for adjuvant treatment of surgical wound infection due to multi-drug-resistant pathogens in a child with sarcoma: a case report and literature review, *Le Infezioni in Medicina*, n. 4, 358-361, 2017

**Nect Alexandra** (2021) Povidon-Iod-Zuckersalbe: Zusammensetzung komplett überarbeitet, abgerufen, am 2.4.2023 um 10:50 [Povidon-Iod-Zuckersalbe: Zusammensetzung komplett überarbeitet | APOTHEKE ADHOC \(apotheke-adhoc.de\)](https://www.apotheke-adhoc.de)

**Popp W, Geisheimer M, Zastrow KD.** (2011) Hygiene-Tipp: Zucker zur Wundbehandlung. *Passion Chirurgie*. 2011 April; 1(4): Artikel 03\_03. Abgerufen, am 12.01.2023. um 9:33 von [Hygiene-Tipp: Zucker zur Wundbehandlung - BDC|Online](https://www.bdcjonline.de)

**Schünemann Claus, Treu Günter, Creutz Stefan, Meißner Michael** (2016)  
Technologie der Backwarenherstellung, (11. Aufl.) Gildebuchverlag

**Serafini Gabriele Maria Callegaro, João Eduardo Wallau Schossler, Anne Santos do Amaral, Luciana Hermes Dutra, Angela Piantá Dibi, Priscila Drogemoller, Cristiane de Lima** (2012) Açúcar granulado ou em gel no tratamento de feridas em cães Granulated sugar and sugar gel in treating canine wounds, *Ciência Rural*, Volume: 53, Issue: 10, Published: 2023

**Sleigh JW, Linter SP** (1985), Hazards of hydrogen peroxide, *Br Med J* 1985; 291: 1706

**Topham John** (2000) Sugar for wounds, *Journal of Tissue Viability*, [https://doi.org/10.1016/S0965-206X\(00\)80035-2](https://doi.org/10.1016/S0965-206X(00)80035-2)

**Trengove NJ, Stacey MC, McGeachie DF et al.** (1996) Qualitative bacteriology and leg ulcer healing. *J Wound Care* 5(6): 277–80

## 6 Abbildungsverzeichnis

**Abbildung 1:** Mair A. (2017) Mount Everest, Privatfotografie

**Abbildung 2:** MedSugar wound clinic (2016) [Home - MedSugar Clinic](#), abgerufen am 25.3.2023, um 10:26

**Abbildung 3:** U-PASTA KOWA Ointment 30g To bedsores, burns From Japan | D.Pharmacy Kitaoka (dpkitaoka.com) (2023), abgerufen am 27.02.2023 um 10:40

**Abbildung 4:** Menn (2019), Woraus besteht Honig, [Honig: Gesund essen- BZfE](#), abgerufen am 25.03.2023 um 13:45

## **Eidesstattliche Erklärung und Einverständniserklärung**

für die Publikation der vorher genannten Abschlussarbeit (Thesenpapier)  
einschließlich Foto- und Videomaterial

Ich erkläre, dass ich mein Thesenpapier selbständig verfasst und alle in ihr verwendeten Unterlagen, Hilfsmittel und die zugrunde gelegte Literatur genannt habe.

Ich, als alleinige Inhaberin aller Rechte am genannten Werk und dem Verfügungsrecht über eventuell beiliegende selbst erstellte Abbildungen, Fotos, Graphiken, Tabellen, Filmmaterial, etc., räume dem Ausbildungszentrum West (AZW) das zeitlich unbegrenzte, unentgeltliche Recht ein, meine Abschlussarbeit (Thesenpapier) den jeweiligen technischen Standards angepasst, elektronisch im Dateiformat „pdf“ ohne Kennwortschutz, zu archivieren und online im Internet einem unbestimmten Personenkreis unentgeltlich und zeitlich unbefristet zur Verfügung zu stellen.

Es ist mir bewusst, dass bei einer Datenmigration eine etwaige Änderung von Form, Umfang oder Darstellung des Werks aus technischen Gründen nicht von vornherein ausgeschlossen werden kann und ich habe diesbezüglich keine Einwände.

Ich nehme zur Kenntnis, dass die vorgelegte Arbeit mit geeigneten und dem derzeitigen Stand der Technik entsprechenden Mitteln (Plagiat-Erkennungssoftware) elektronisch überprüft wird. Zu diesem Zweck wird die vorne genannte Arbeit auf dem Server des Softwareanbieters gespeichert und zum Vergleich mit anderen Arbeiten herangezogen.

Ebenso nehme ich zur Kenntnis, dass auch bei auszugsweiser Veröffentlichung meiner Arbeit das Ausbildungszentrum West und die BetreuerInnen zu nennen sind.

Dieses Einverständnis kann jederzeit, auch teilweise, widerrufen werden und gilt ansonsten zeitlich unbeschränkt.

Innsbruck, am 01.04.2023

Andrea MAIR